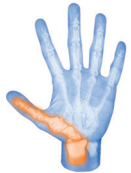

ARBRE DÉCISIONNEL MAIN

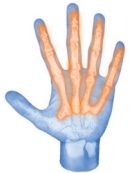CHOC AIGU - URGENT

TRAUMATOLOGIE

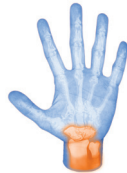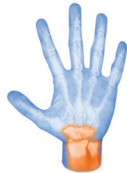POUCE
ou Colonne de pouce



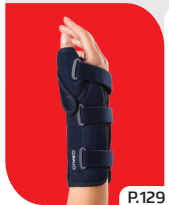DOIGTS LONGS



POIGNET



IMMOBILISATION



P.129

**MANUGIB®
TRAUMA
POIGNET-
POUCE**



P.130

**ATTELLE
DOIGT
POIGNET**

ENTORSE BENINE
RESTRICTION /
COMPRESSION



P.128

**MANUGIB®
3D**

ENTORSE MOYENNE



P.129

**MANUGIB®
TRAUMA
POIGNET**

ENTORSE GRAVE



P.129

**MANUGIB®
TRAUMA
POIGNET
LONGUE**

Tendinopathies,
sevrage après
immobilisation par
plâtre, utilisation
post opératoire,
pouce du skieur,
autres lésions des
tissus mous.

Entorses, foulures,
luxations, fractures
stables.

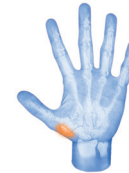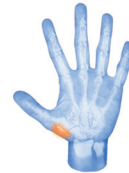
Entorses &
foulures du poignet,
douleurs et autres
troubles douloureux
chroniques.

Entorses & foulures légères à sévères,
sevrage post immobilisation par plâtre,
autres lésions des tissus mous.

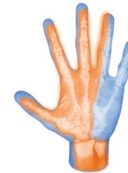
PAS CHOC CHRONIQUE - PRÉVENTION

RHUMATOLOGIE

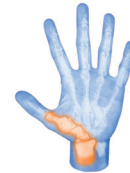BASE DU POUCE
Articulation trapézo-métacarpienne



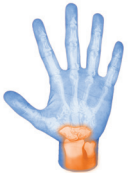**3 PREMIERS
DOIGTS**
Fourmillements
nocturnes



**COLONNE
DU POUCE**
Irradiation le long
du radius



POIGNET



PROTOCOLE RHIZARTRHOSE

IMMOBILISATION / RESTRICTION



P.131

**MANUGIB®
RHIZARTRHOSE**

IMMOBILISA-
TION | FONCTION



P.131



P.131

**MANUGIB®
RHIZACTIVE**

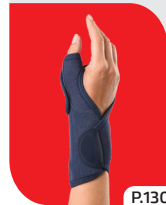IMMOBILISATION
/RESTRICTION



P.132

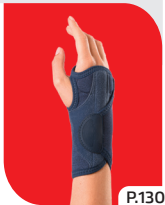**MANUGIB®
CANAL
CARPIEN**

IMMOBILISATION RELATIVE /
RESTRICTION



P.130

**MANUGIB®
DE QUERVAIN**



P.130

**MANUGIB®
TENDINITE**

Arthrose trapézo-métacarpienne du pouce.

Syndrome du
canal carpien.

Ténosynovite
de De Quervain,
lésion due à une
surutilisation du
poignet/pouce,
autres lésions des
tissus mous.

Tendinopathie du
poignet, période
de sevrage après
immobilisation
par plâtre,
bursite, arthrite,
autres lésions des
tissus mous.